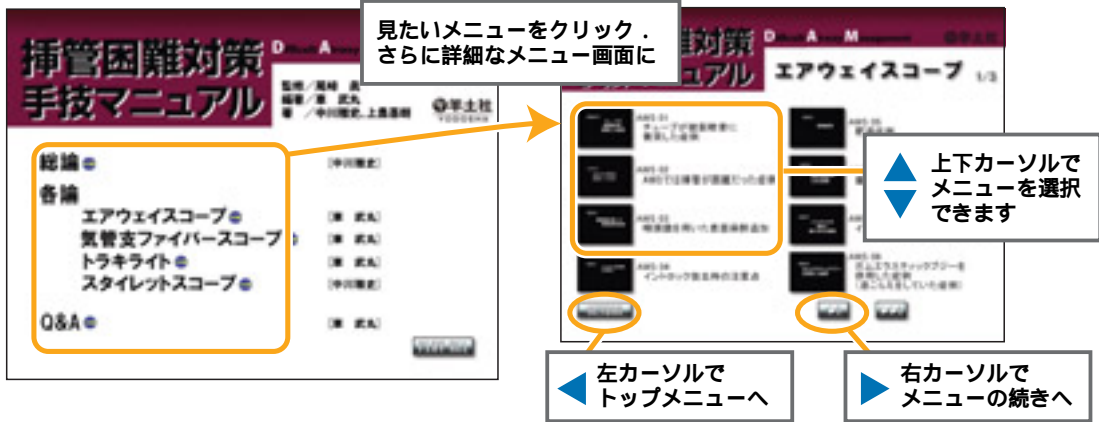




DVDのメニュー一覧

トップメニュー画面



再生中、音声が途切れることがございますが、エラーではございません

【収録時間：約55分】

ページ数は本文参照ページです

▶ 総論 中川 雅史

BURP 01	頸部外部圧迫によるコルマックグレードの改善	[00 : 20] p.16
コラム01a	Left molar approachを試そう1	[00 : 47] p.23

コラム01b	Left molar approachを試そう2	[00 : 39] p.23
コラム02	筋弛緩薬なしの挿管	[00 : 25] p.46

▶ 各論

エアウェイスコープ

車 武丸

AWS 01	チューブが披裂軟骨に衝突した症例	[00 : 40] p.63
AWS 02	AWSでは挿管が困難だった症例	[00 : 27] p.64
AWS 03	喉頭鏡を用いた表面麻酔追加	[00 : 31] p.69
AWS 04	イントロック抜去時の注意点	[00 : 17] p.76
AWS 05	肥満症例	[01 : 30] p.77
AWS 06	扁桃肥大・睡眠時無呼吸のある症例	[02 : 14] p.79
AWS 07	イントロックが深めに挿入された症例	[00 : 39] p.80
AWS 08	ガムエラスティックブジーを併用した症例 [息こらえをしていた症例]	[01 : 06] p.82
AWS 09	舌を押し込み苦労した症例	[01 : 08] p.84

AWS 10	フルストマックの高度肥満症例	[00 : 59] p.85
AWS 11	術後の頸部出血症例	[01 : 24] p.85
AWS 12	胃管より著明な逆流を認めた症例	[01 : 28] p.86
AWS 13a	初めての施行者による例・1	[00 : 32] p.87
AWS 13b	初めての施行者による例・2	[00 : 31] p.87
AWS 14	非協力的な患者に対する施行例・1	[00 : 43] p.88
AWS 15	非協力的な患者に対する施行例・2	[01 : 42] p.88
AWS 16	術前より胸水が貯留し酸化が不良だったケース	[00 : 46] p.89
AWS 17	気管内へ表面麻酔を追加した症例	[00 : 56] p.91
AWS 18	意識下では挿管できなかった症例	[01 : 02] p.91
AWS 19	頸部後屈制限と開口障害を認めた症例	[00 : 45] p.92

気管支ファイバースコープ

車 武丸

FOB 01	鼻腔の表面麻酔	[00 : 27] p.99
FOB 02	意識下経鼻挿管チューブ先行法	[01 : 29] p.102
FOB 03	意識下経鼻挿管ファイバー先行法・ 1 下鼻甲介下端ルート	[01 : 13] p.104
FOB 04	意識下経鼻挿管ファイバー先行法・ 2 中鼻甲介下端ルート	[01 : 26] p.105
FOB 05	ファイバー挿管時声門でチューブがつかえる例	[00 : 38] p.108
FOB 06	開口障害を認めた症例・1	[03 : 26] p.113
FOB 07	開口障害を認めた症例・2	[02 : 39] p.114
FOB 08	関節リウマチを合併した先端肥大症	[02 : 47] p.115
FOB 09	後咽頭膿瘍による気道狭窄を伴った例	[02 : 15] p.117

トラキライト

車 武丸

TL 01	適切なチューブの曲げ方	[00 : 39] p.125
TL 02	振り子様運動	[00 : 34] p.133
TL 03	スタイレットを引き抜きながらチューブを進める	[00 : 30] p.136
TL 04	進みにくい場合の工夫	[00 : 52] p.137
TL 05	チューブの深さを確認する方法	[00 : 33] p.141
TL 06	明るいままの部屋での施行例	[02 : 07] p.142

TL 07	ある程度部屋を暗くしての施行例	[00 : 16] p.144
TL 08	もう少し暗くして施行した例	[00 : 30] p.144
TL 09	トラキライト挿管の透視画像	[00 : 56] p.144
TL 10	スタイレットを引き抜く	[00 : 42] p.146
TL 11	スタイレットを直線化する	[00 : 35] p.147
TL 12	トラキライトによる食道挿管	[1分53秒] この動画は該当ページがありません

スタイレットスコープ

中川 雅史

SS 01	先端の動き	[00 : 09] p.149
SS 02	気管チューブのセット	[00 : 15] p.150
SS 03	気管挿管補助ブレードの挿入	[00 : 08] p.151
SS 04	曲げるタイミング	[00 : 09] p.151
SS 05a	スコープの挿入 正面	[00 : 19] p.151
SS 05b	スコープの挿入 側面	[00 : 19] p.151
SS 06	ねじって進める	[00 : 07] p.152
SS 07	まっすぐ進める	[00 : 05] p.152
SS 08	通常症例・正面像	[01 : 08] p.153
SS 09	通常症例・側面像	[01 : 07] p.153
SS 10	脊髄損傷症例	[00 : 36] p.153

Q&A

車 武丸

Q&A 01	用手気道確保 (triple airway maneuver)	[00 : 30] p.155
Q&A 02	用手気道確保～透視画像～	[00 : 16] p.155

Q&A 03	チューブエクステンジャーを用いた抜管	[01 : 56] p.157
--------	--------------------	-------------------