

推薦の言葉	山雄健次	3
推薦の言葉	斎藤 豊	5
序	脇岡 範	7
動画視聴ページのご案内		11
略語一覧		12

第1章

基礎編 スクリーニング まずは標準的描出法をマスターしよう！

① 胃内からの観察

1 ホームベースポジションとスコープの動き	14
2 肝左葉～Aoまで	20
3 Ao～膵尾部まで	27
4 膵体部～膵頭部まで	36

② D1からの観察

1 ホームベースポジションとスコープの動き	44
2 膵頭体移行部～膵頭部・十二指腸乳頭部まで	51
3 胆管～胆嚢まで	60

③ D2からの観察

1 ホームベースポジションとスコープの動き	66
2 膵下縁の背側～腹側まで	71
3 乳頭部の観察	82
4 主(副)膵管・胆管を見る	86

第2章

中級編 精査 血管や胆管の詳細な理解が必要だ！

① 精査の目的

1 なぜ血管走査が必要なのか？	96
-----------------	----

③ 胃内からの観察	
1 肝右葉の見かた	98
2 腹腔動脈系の追いかた	106
3 門脈系	116
4 肝内～肝外胆管	124
④ D1からの観察	
1 腹腔動脈系	134
2 門脈・SMA	140
3 肝門部胆管	150
⑤ D2からの観察	
1 SMV, Apdv, 1 st JV	162
2 ボーダーライン切除可能膵癌	167
3 局所進行膵癌	172

第3章

マニアック編 これが見えたらあなたはコンベックスEUSマニア！

1 D2～D3～D4まで	181
2 右副腎の描出	188
3 左腎静脈(LRV)～IVC	194
4 ReRHA	200

第4章

症例編 疾患ごとにポイントを押さえよう！

case ① 分岐型IPMN	207
case ② 胆嚢癌	212
case ③ 遠位胆嚢癌の精査	217
case ④ 肝門部胆管癌	223
case ⑤ 切除可能膵癌 (Stage Iの小膵癌)	228
case ⑥ 膵神経内分泌腫瘍 (pNET)	232
case ⑦ 膵SPN	240
case ⑧ 乳頭部腫瘍	245
case ⑨ 膵漿液性嚢胞 (SCN)	249

第5章

検査編 EUS-FNA

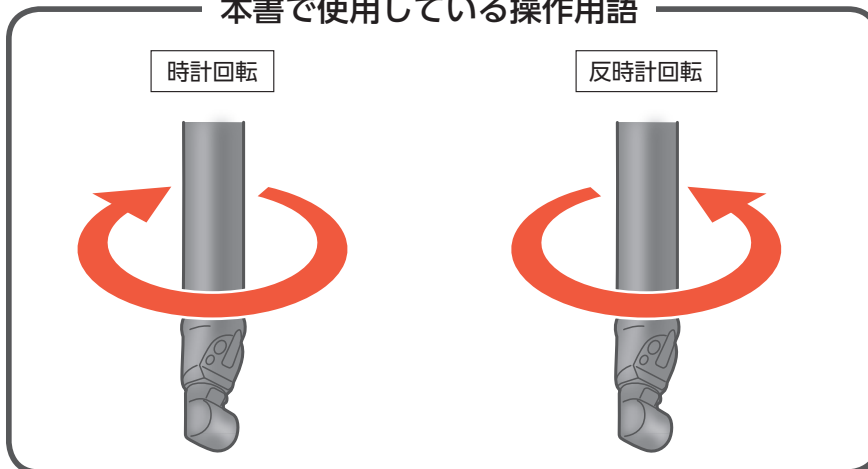
- 1 EUS-FNAの手順..... 255
- 2 基本：膵癌のEUS-FNA..... 259
- 3 応用：大動脈周囲リンパ節に対するEUS-FNA..... 264
- 4 困難症例の対処法..... 270

第6章

治療編 Interventional EUS

- 1 EUS-CDS..... 274
 - 2 EUS-HGS..... 282
 - 3 EUS-PD..... 291
- 索引..... 301

本書で使用している操作用語



本書の図ではEUS像とCTを並べているものがありますが、解剖の理解の助けであり、同一症例ではない図もあることをご了承ください。