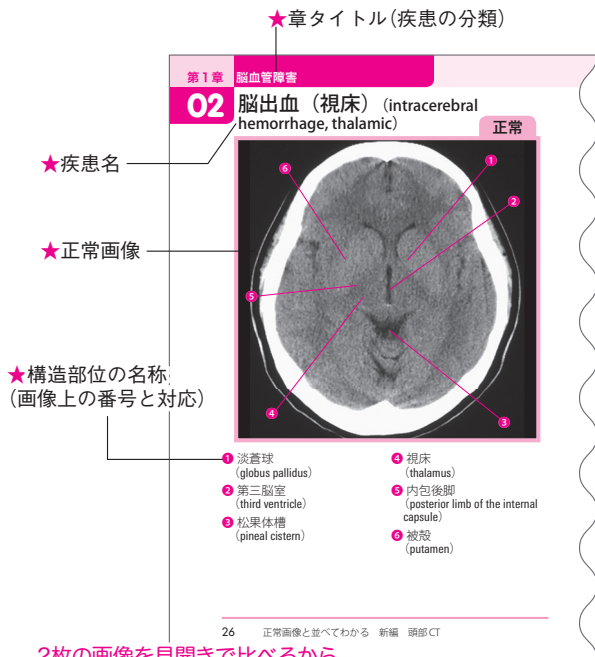


## ◀ 画像ページの見かた ▶

- 各章は疾患の分類ごとに分けられています
- 左ページには正常画像を並べ、主な構造の名称を列挙しました

### 左ページ：正常画像



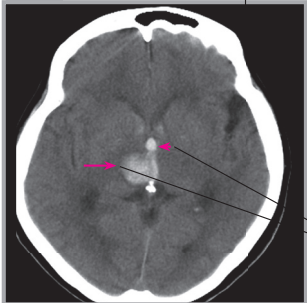
2枚の画像を見開きで比べるから、  
どこがなぜ異常なのかすぐにわかる！

- 右ページには左ページと同じような断面で、病変のある画像を並べ、病変部位を → や ➤ で示しています。インデックスは疾患分類を示しています

## 右ページ：病変のある画像

★病変のある画像

病変



★単純CT／  
造影CTの区別

★疾患分類の  
インデックス

★病変の位置  
( ← や ➤ で指示)

★所見のポイント

**所見** 59歳男性。突然の頭痛，右顔面のしびれ。  
右視床に高吸収を示す急性期血腫が認められます (→)。その内側に接する第三脳室にも高吸収あり，脳室穿破の所見です (➤)。

第1章 ● 脳血管障害 27