

内科で役立つ

一発診断から迫る

皮膚疾患の鑑別診断

序	出光俊郎
疾患名別もくじ	10

総論：皮膚診療の基本

1. 診断の考え方	出光俊郎	12
2. 治療の考え方	出光俊郎	22
3. 上手なコンサルテーションのしかた	出光俊郎	30
4. 困る紹介状，よい紹介状	梅本尚可	32
Topics iPhoneの活用とダーモスコピー	成田多恵	36

ケーススタディ

Level

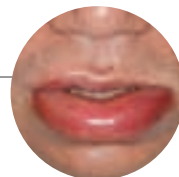
1

初級編

これだけは押さえておきたい！遭遇頻度の高い疾患

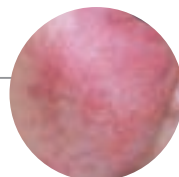
Case 1 下口唇の浮腫 38

矢上晶子，松永佳世子



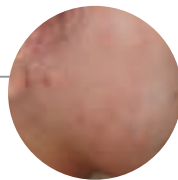
Case 2 浮腫性紅斑，漿液性丘疹 44

中村晃一郎

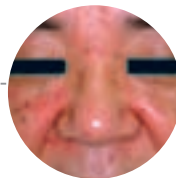
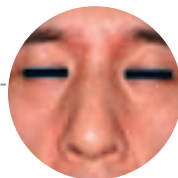

Case 3 顔の紅斑，頸部，肘窩の瘙痒 50

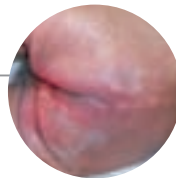宮川 史

**Case 4** 顔面の紅斑，落屑 58

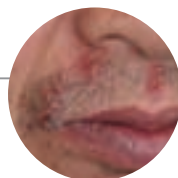
那須めい，角田孝彦

症例 1 丹毒を既往にもつ男性の顔面に生じた紅斑**症例 2** 顔面に紅斑，鱗屑のみられる精神科通院中の男性**Case 5** 臀部の紅斑，びらん，潰瘍 64

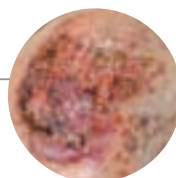
齋藤 京

**Case 6** 再発する顔面の水疱 70

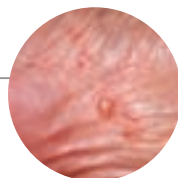
小野文武

**Case 7** 片側性の水疱，紅斑，びらん，潰瘍 76

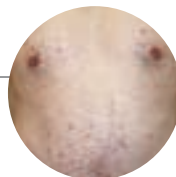
成田多恵

**Case 8** 瘙痒を伴い多発する足の水疱 82

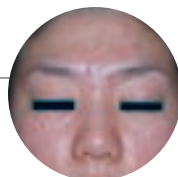加藤卓朗

**Case 9** 抗ヒスタミン薬，ステロイド外用薬で改善しない瘙痒性皮膚疾患 88

片桐一元

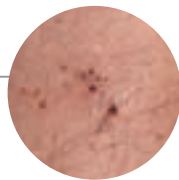
**Case 10** 思春期以降にみられる顔面の紅色丘疹，結節，膿疱 94

菊地克子



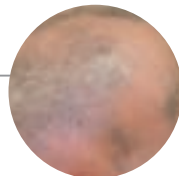Case 11 掻痒，皮膚の乾燥，湿疹病変 **102**

米田耕造



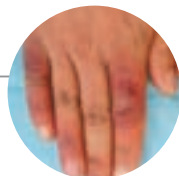Case 12 頭部の脱毛 **107**

山田朋子



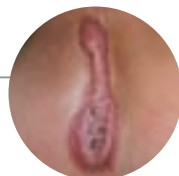Case 13 手足の指の腫脹，紅斑 **114**

加倉井真樹



Case 14 項部から背部の紅色腫瘍 **120**

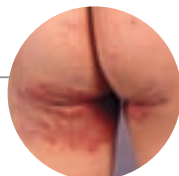原田和俊



Topics 肥厚性瘢痕，ケロイドの外科的治療 堂本隆志 **126**

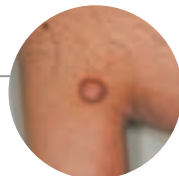Case 15 アトピー性皮膚炎患者の
拡大するびらん・痂皮 **129**

野口奈津子，梅林芳弘



Case 16 角化性結節（丘疹），点状出血 **135**

若旅功二



Level

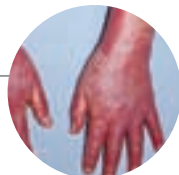2

中級編

これでもう困らない！鑑別でつまづきやすい疾患

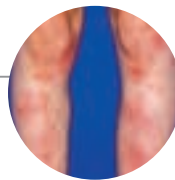
Case 17 四肢を中心とした円形紅斑，発熱 **141**

蓮沼直子，梅林芳弘

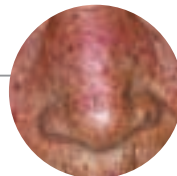


Case 18 下肢の有痛性の紅斑，硬結 148

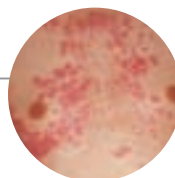
前川武雄

**Case 19** 角化，境界明瞭な紅斑 154

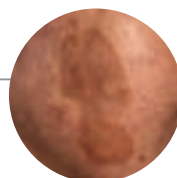
横倉英人

**Case 20** 多発する境界明瞭な落屑性紅斑 158

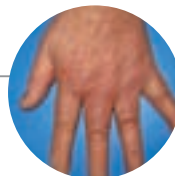
小宮根真弓

**Case 21** (顔の) しみ 164

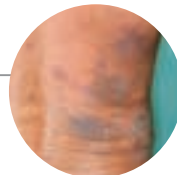
秋田浩孝

**Case 22** 寒冷時の手指の腫脹，皮膚硬化 170

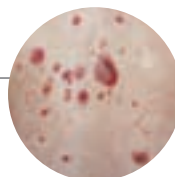
大塚 勤

**Case 23** 体幹・四肢に散在，融合する
浸潤性紅斑 175

梅本尚可

**Case 24** 長期間続く口内炎と全身に多発する水疱 180

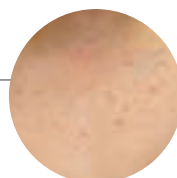
鈴木正之



▶ **Topics** 四肢の浮腫にみられる類天疱瘡様の多発性緊満性水疱 …………… 梅本尚可 187

Case 25 成人の発熱，
頸部リンパ節腫脹，発疹 188

飯澤 理



Level

3

上級編

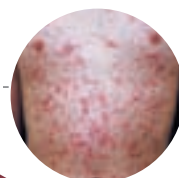これで完璧！緊急性が高い疾患，鑑別が難しい疾患

Case 26 発熱，急速に拡大する紅斑，臓器障害

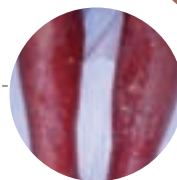
194

飯島茂子


症例 1 薬剤内服歴がなく，眼・口・外陰部の紅斑，びらんを呈した小児例



症例 2 内服薬の開始後，全身の皮疹と発熱，意識障害を呈した糖尿病患者



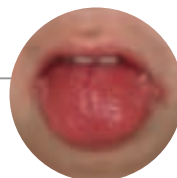症例 3 内服薬の開始後，発熱と全身の紅斑，肝障害などを呈した女性



Case 27 小児の発熱，咽頭痛，腋窩・陰股部の紅斑

205

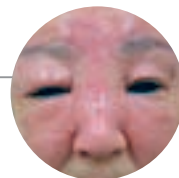日野治子



Case 28 発熱，顔面の境界明瞭な紅斑，腫脹

210

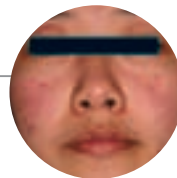梅本尚可



Case 29 両頬の紅斑

216

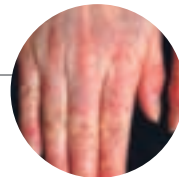
村田 哲



Case 30 環状の紅斑，凍瘡様皮疹

223

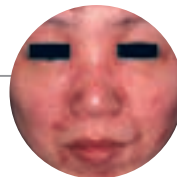中村哲史



Case 31 顔面と手，そのほか多彩な皮疹

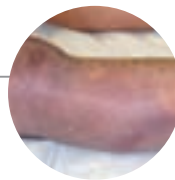230

永井弥生

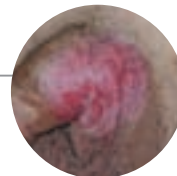

Case 32 発熱，意識障害，紫斑 236

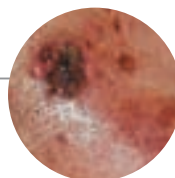
出光俊郎

**Case 33** 高齢者陰部の難治性紅斑 244

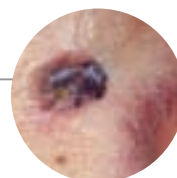梅林芳弘

**Case 34** 露光部の紅斑，痂皮 251

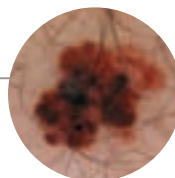
笹井 収

**Case 35** 顔面の黒色の結節，腫瘤 257

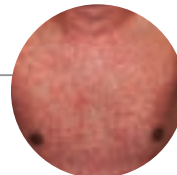
高橋和宏

**Case 36** 3～4年前より拡大する黒色斑 262

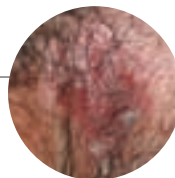安齋眞一

**Case 37** 感冒様症状，発熱，発疹 267

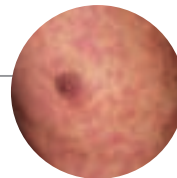
寺木祐一

**Case 38** 陰部の紅斑，硬結 272

飯田絵理

**Case 39** 発熱，頸部リンパ節腫脹を伴う
発疹 279

出光俊郎



付録

代表的なステロイド外用薬一覧 287

索引 288

執筆者一覧 292

欧 文

AIDS 関連皮膚病変	279
Sjögren 症候群	223
Stevens-Johnson 症候群	194

和 文

あ

悪性黒色腫	262
足白癬	82
アトピー性皮膚炎	50
壊死性筋膜炎	236
円形脱毛症	107
おむつ皮膚炎	64

か

疥 癬	88
乾 癬	158
基底細胞癌	257
菌状息肉症	175
血管性浮腫	38
結節性紅斑	148
ケロイド	120

さ

痤 瘡	94
自己免疫性水疱症	180
し み	164
しもやけ	114
猩紅熱	205
脂漏性皮膚炎	58
尋常性疣贅	135
蕁麻疹	38
水 痘	188
接触皮膚炎	44
全身性エリテマトーデス	216
全身性強皮症	170

た

帯状疱疹	76
多形滲出性紅斑	141
単純ヘルペス	70
丹 毒	210
中毒性表皮壊死症 (TEN)	194
天疱瘡	180
伝染性膿痂疹	129
凍 瘡	114
とびひ	129

な

にきび	94
日光角化症	154
乳房外 Paget 病	244

は

梅 毒	272
皮脂欠乏性湿疹	102
皮膚筋炎	230

ま

麻 疹	267
水 虫	82
毛包炎	94

や

薬剤性過敏症症候群 (DIHS)	194
有棘細胞癌	251
溶連菌感染症	205

ら

類天疱瘡	180
類天疱瘡様多発性緊満性水疱	187
老人性色素斑	164