

正誤表・更新情報

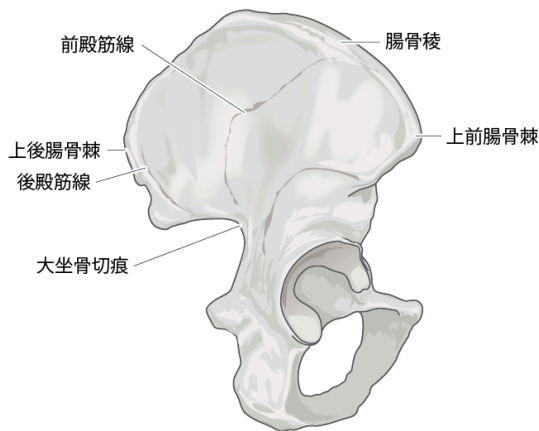
本書中に訂正・更新箇所等がございました。お手数をお掛けしますが、下記ご参照頂けますようお願い申し上げます（2019年6月21日）

■第1版 第1刷（2019年3月8日発行）の修正・更新箇所

頁	場所	修正前	修正後	補足	掲載
Part 5					
173	Part5-2 股関節外側面 図1	(後殿筋線の上の)上 前 腸骨棘	上 後 腸骨棘	※1を参照	19/06/21
Part 6					
237	Part6-3 膝関節外側～後外側面 Clinical Tipsタイトル	股・膝関節の角度～半 腹 様筋	股・膝関節の角度～半 腹 様筋		19/06/21
Part 7					
242	Part7-1 足関節前面「4. 脛骨遠位端および距骨の触診」 エコー画像	矢印の左が「 頭 」、右が「 底 」	矢印の左が「 底 」、右が「 頭 」	※2を参照	19/03/18

図表

※1



※2

