

## 正誤表・更新情報

本書中に訂正・更新箇所等がございました。お手数をお掛けしますが、下記ご参照頂けますようお願い申し上げます（2020年2月21日）

### ■第1刷（2018年9月20日発行）の修正・更新箇所

頁	場所	修正前	修正後	補足	掲載
Chapter2-A-1 脳実質内：高吸収					
67	図2	下記※1を参照			20/02/21

#### 図表

※1 下記が正しい図となります。青色の枠で囲った部分の訂正をお願いいたします(画像AB中の矢印の位置の変更およびキャプション変更)

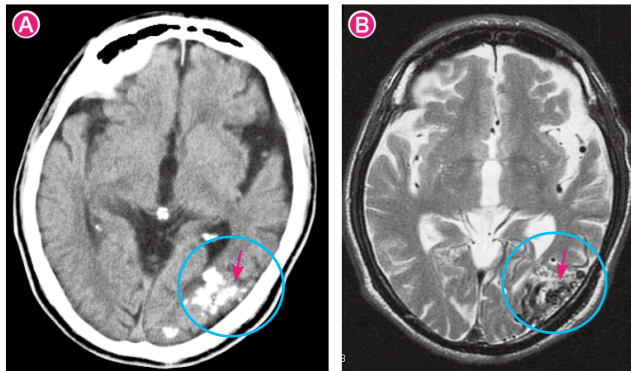


図2 高度の高吸収（石灰化）：脳動静脈奇形

70歳代男性。めまい、嘔気、右手のしびれを主訴に受診されました。

A 単純CT画像。左側頭葉に頭蓋骨と同程度の高吸収域を認めます（→）。

B T2強調画像。右側頭部には点状～管状のflow voidを認めます。ナイダスと考えられます（→）。