

正誤表・更新情報

本書中に訂正・更新箇所等がございました。お手数をお掛けしますが、下記ご参照頂けますようお願い申しあげます（2025年9月19日）

■第2版 第1刷（2025年5月1日発行）の修正・更新箇所

頁	場所	修正前	修正後	補足	掲載
第3章-1. 限局性陰影					
168	図4キャプション			下記※1参照	25/08/29
第3章-2. 結節影・腫瘤影					
192	鑑別診断のフローチャート 右段の下から4つ目の枠	多発血管性肉芽腫症	多発血管炎性肉芽腫症		25/09/19
193	表1タイトル	結節影・腫瘤影を呈する非感染性病態	結節影・腫瘤影を呈する感染性病態		25/09/19
196	下から3行目	吸息進行性の肺感染症です。	急速進行性の肺感染症です。		25/08/29
201	表2左段の下から4行目	多発血管性肉芽腫症	多発血管炎性肉芽腫症		25/09/19
208	4の見出し	4 多発血管性肉芽腫症	4 多発血管炎性肉芽腫症	該当の索引用語も訂正	25/09/19
208	1～2行目	現在は名称が変わり、多発血管性肉芽腫症	現在は名称が変わり、多発血管炎性肉芽腫症		25/09/19
209	図20 タイトル	図20 多発血管性肉芽腫症	多発血管炎性肉芽腫症		25/09/19
212	7行目	空洞を伴う腫瘤ということで多発血管性肉芽腫症（GPA）も	空洞を伴う腫瘤ということで多発血管炎性肉芽腫症（GPA）も		25/09/19
212	下から2行目	図20 多発血管性肉芽腫症	多発血管炎性肉芽腫症		25/09/19

図表

※1 図4下キャプションの説明と図中の矢印・丸の対応に誤りがございました。正しくは下記の通りとなります。赤線で囲んだ部分の訂正をお願い申し上げます。

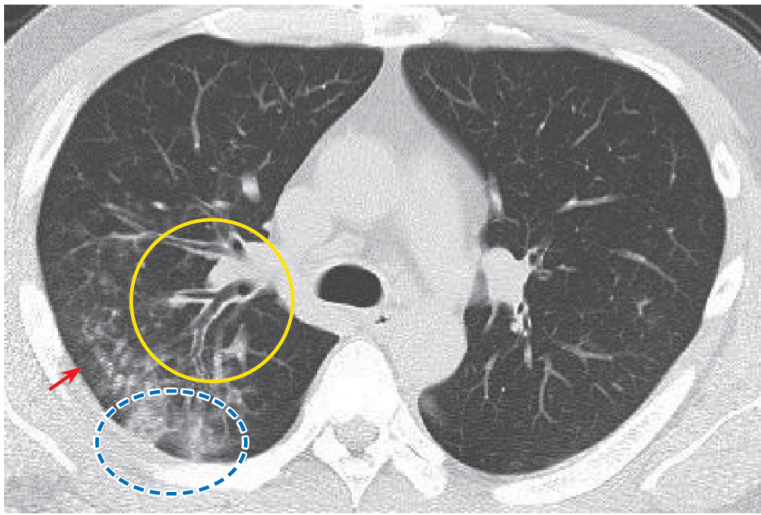


図4 ● マイコプラズマ肺炎（気管支肺炎）

中核側まで目立つ気管支壁肥厚（●）と小葉中心性粒状影（→）浸潤影（○）を認める