

正誤表

本書中に訂正箇所等がございました。訂正し、お詫び致します。お手数をお掛けしますが、訂正箇所を書き込んでお使いいただきますよう、お願い申し上げます。

(2011年10月4日作成 2012年1月16日更新)

<本正誤表掲載情報>

[P1] 第2刷(2011年10月20日発行)をおもちの方が必要な修正箇所

[P1, 2] 第1刷(2010年7月15日発行)をおもちの方が必要な修正箇所

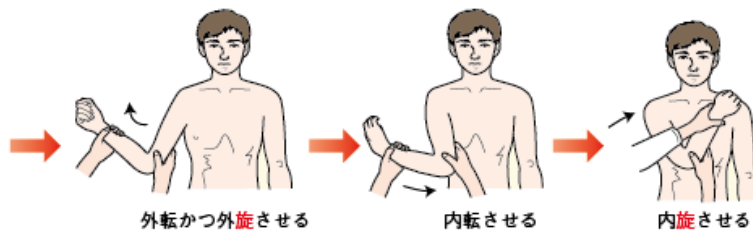
■第2版 第2刷(2011年10月20日発行)をおもちの方が必要な修正箇所

頁	場所	誤	正	補足	掲載
63	図3		下記※1参照		12/01/16
63	図5のキャプションの最後	内・外 施 してもらいます	内・外 旋 してもらいます		12/01/16

図表

※1

※一番左のイラスト1点は変更無し



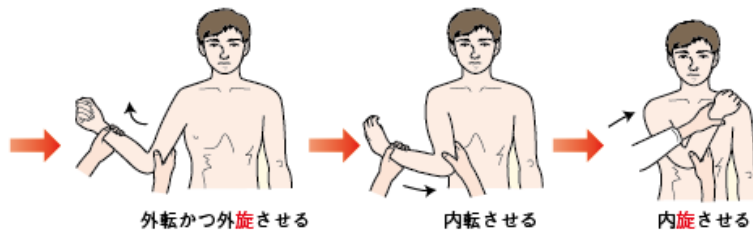
■第2版 第1刷(2010年7月15日発行)をおもちの方が必要な修正箇所

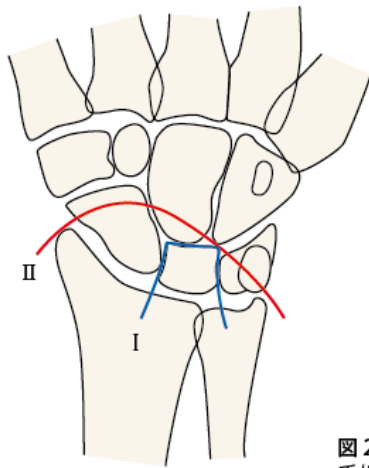
頁	場所	誤	正	補足	掲載
PART2- § 7					
63	図3		下記※1参照		12/01/16
63	図5のキャプションの最後	内・外 施 してもらいます	内・外 旋 してもらいます		12/01/16
93	図2	図と説明文に訂正があります		※2	11/10/04

図表

※1

※一番左のイラスト1点は変更無し





— I : lesser arc
 — II : greater arc

図2 月状骨・月状骨周囲脱臼が進展する2つの経路
 手根骨間靭帯が断裂しながら進行する lesser arc (I : —) と、
 手根骨の骨折を伴いながら進展する greater arc (II : —) の
 2つの代表的な経路があります